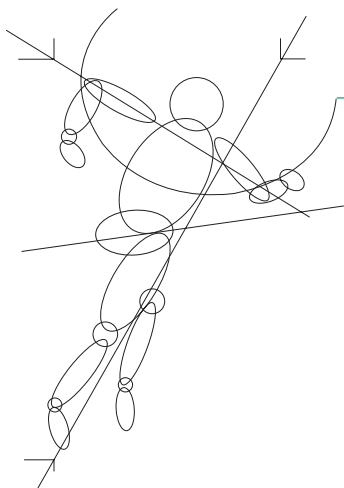

# Mise au point

## Traitement fonctionnel et chirurgical des accrochages scapulaires

Ph. Landreau

Manske RC, Reiman MP, Stovak ML – Nonoperative and operative management of snapping scapula. *Am J Sports Med* 2004 ; 32 : 1554-65.

### Résumé

L'accrochage scapulaire (*snapping scapula*) est défini par des crépitations douloureuses au niveau de l'articulation scapulo-thoracique. Ces crépitations peuvent être des grincements ou des craquements audibles, survenant lors de la mobilisation scapulo-thoracique et s'accompagnant ou non de douleur. Cette pathologie est rencontrée surtout chez les sportifs de lancer ou de frappe. Le traitement débute par des méthodes fonctionnelles. En cas d'échec, plusieurs options chirurgicales existent. Cet article analyse les différentes méthodes thérapeutiques.

### Introduction

L'omoplate a deux rôles fonctionnels : être suffisamment stable pour fournir un support à l'humérus, mais également être mobile pour positionner la glène de façon optimale lors de l'élévation gléno-humérale. Sa fonction est purement sous contrôle musculaire dynamique et ses attaches avec le squelette axial sont acromio-claviculaire et sterno-claviculaire.

Bien que peu fréquente, la pathologie d'accrochage scapulaire peut contribuer aux dysfonctionnements et douleurs de l'épaule, en particulier chez le sportif utilisant le membre supérieur. L'accrochage scapulaire, encore appelé craquement scapulaire, peut avoir comme conséquence une simple gêne occasionnelle, mais il peut parfois entraîner une véritable pathologie avec des conséquences fonctionnelles réelles.

C'est W. Boinet qui décrit pour la première fois ce syndrome dans le *Bulletin de la Société Impériale de Chirurgie de Paris* en 1867.

### Rappel anatomique

La pseudo-articulation entre omoplate et thorax est la moins congruente de l'organisme. La stabilité de la *scapula* est assurée essentiellement par les muscles. Au total, dix

muscles s'insèrent sur ses surfaces. La seule attache véritable de l'omoplate au squelette proximal est représentée par l'articulation acromio-claviculaire ; deux muscles sont interposés entre *scapula* et thorax : le *subscapularis* (sous-scapulaire) et le *serratus* antérieur (grand dentelé) qui appliquent l'omoplate sur le thorax et empêchent son décollement.

### Étiologies

Des bourses séreuses peuvent être responsables de craquements scapulaires. Deux bourses principales, localisées l'une entre thorax et *serratus* antérieur (bourse *infra-serratus*), l'autre entre *serratus* antérieur et sous-scapulaire (bourse *supraserratus*), peuvent être en cause (cf. figure 1, page ci-contre).

D'autres bourses accessoires peuvent également expliquer ces phénomènes, comme la bourse trapézoïdale, entre épine de l'omoplate et muscle trapèze.

D'autres causes ont été relevées :

- atrophie musculaire entre omoplate et cage thoracique, ce qui diminue l'interposition des tissus mous ;
- tuberculose ou syphilis ;
- anomalies anatomiques ;
- déformations du rachis (scoliose et cyphose) ;

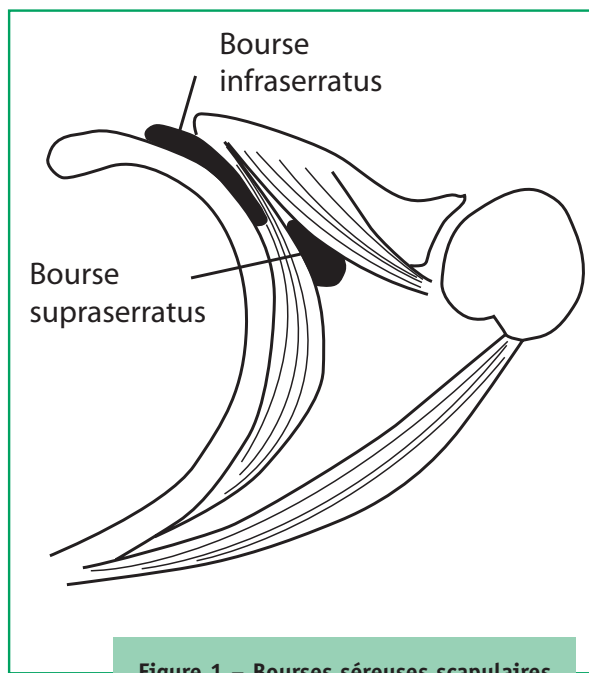


Figure 1 – Bourses séreuses scapulaires

- déformations des angles supéromédial (tubercule de Luschka) ou inféromédial de la *scapula*, ces angles prenant un aspect crochu ;
- ostéochondromes des côtes ou de l'omoplate ;
- cals vicieux des côtes ou de l'omoplate ;
- ostéophytes après avulsion musculaire ;
- élastofibrome, fibrose réactionnelle à des microtraumatismes répétés chez les sportifs (*pitchers*).

Enfin, il faut noter que des craquements scapulaires peuvent être retrouvés fréquemment chez des patients asymptomatiques (G. Grunfléd en retrouve 31 % sur 100 épaules asymptomatiques), mais leur répétition peut finir par entraîner des douleurs au fil du temps.

## Diagnostic

Les patients se plaignent généralement de douleurs s'aggravant avec l'augmentation de l'activité de l'épaule. La mobilisation volontaire de l'omoplate entraîne un craquement ou un crépitement. On trouve parfois la notion d'hyperutilisation au cours d'activités sportives, voire professionnelles, ou la notion d'un traumatisme local.

L'examen clinique peut montrer un léger décollement spontané de l'omoplate et une asymétrie des deux épaules (en tenant compte du côté dominant). Le *testing* musculaire – les auteurs conseillent à ce propos et à juste titre l'ouvrage de F.P. Kendall qui est une référence en la

matière – est indispensable afin de dépister un déficit responsable d'une asymétrie de fonctionnement.

Le rythme scapulo-huméral, lors de l'élévation, doit être analysé. Une participation exagérée de la scapulo-humérale lors de l'élévation, en raison d'un enraidissement gléno-huméral, une bascule modifiée, une protrusion exagérée de l'angle inférieur, peuvent être responsables de craquements scapulaires.

Certains patients n'ont aucune douleur à l'examen clinique, alors que, pour d'autres, on retrouve une sensibilité à l'angle supérieur et sur le bord médial de l'omoplate. Le craquement est palpable par l'examineur et souvent audible lors de la mobilisation de la *scapula*.

Les deux principaux diagnostics différentiels sont représentés par la pathologie rachidienne et la pathologie gléno-humérale. Néanmoins, celle-ci peut entraîner une pathologie scapulo-thoracique secondaire.

## Examens complémentaires

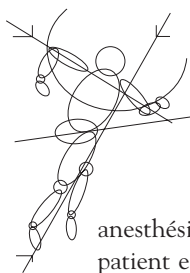
Les radiographies sont systématiquement effectuées (face, profil d'omoplate) afin de dépister une pathologie osseuse. Le scanner, éventuellement avec reconstruction 3D, permet de préciser la structure osseuse et les rapports de l'omoplate avec la cage thoracique. Seule l'IRM permet d'analyser les tissus mous.

Un électromyogramme peut être utile pour dépister une parésie du *serratus* antérieur.

## Traitement non chirurgical

La rééducation est la principale méthode thérapeutique lorsque l'étiologie se situe au niveau des tissus mous. L'évaluation très précise des déficits musculaires et un *testing* musculaire complet, y compris des muscles paravertébraux, sont fondamentaux pour adapter la rééducation. Les muscles affaiblis sont renforcés tandis que des étirements permettent d'assouplir les contractures réactionnelles. Cette kinésithérapie doit être progressive et prolongée, associant travail en chaîne cinétique ouverte mais également fermée, cette dernière ayant un rôle de stabilisation. Les corrections posturales sont également utiles. L'éducation du patient est essentielle car il aura besoin d'un travail personnel prolongé, associant renforcement, posture et travail de l'endurance. La rééducation musculaire peut être associée, en particulier au début, à des techniques de physiothérapie en fonction de la localisation de la douleur.

Les infiltrations peuvent être utiles, en particulier s'il s'agit d'une pathologie des bourses séreuses. Un anti-inflammatoire cortisoné est injecté, éventuellement associé à un



## Mise au point

anesthésique pour effectuer un test diagnostique. Le patient est installé en décubitus ventral, bras en rotation interne afin de décoller le bord spinal de l'omoplate (*chicken wing position*). Les injections sont effectuées aux angles supéromédial et inféromédial de façon presque tangentielle pour éviter le risque de pneumothorax.

### Traitement chirurgical

Le traitement chirurgical est réservé aux patients non améliorés par le traitement fonctionnel, évoluant depuis 6 mois et dont le diagnostic n'est pas douteux. La chirurgie consiste essentiellement à exciser une bourse séreuse ou à corriger une déformation osseuse.

Plusieurs auteurs ont décrit la résection de l'angle supéromédial de l'omoplate (cf. figure 2). Cette technique est indiquée en particulier si l'incongruence osseuse est la cause. L'incision est située en regard de l'épine de l'omoplate. Le supraspinatus et le rhomboïde sont relevés, puis l'angle supéromédial est réséqué à la scie oscillante. Les muscles sont réinsérés en s'appuyant sur l'épine par des points transosseux. La mobilisation passive est débutée d'emblée, le travail actif n'étant commencé qu'à la 8<sup>e</sup> semaine. Les résultats de la littérature sont globalement bons. Pour certains, la bursectomie simple est suffisante si aucune incongruence n'est mise en évidence. Cette

bursectomie peut être effectuée à ciel ouvert. Plus récemment, des résections sous arthroscopie ont été décrites ; soit résection bursale seule, soit résection associée à un geste de résection osseuse. C'est une procédure assez difficile, en particulier pour réséquer la bourse trapézoïdale ; d'autre part, l'angle supéromédial de l'omoplate est difficilement accessible.

Globalement, les résultats rapportés, quelle que soit la technique – ciel ouvert ou arthroscopie –, sont satisfaisants. L'association bursectomie/geste de résection osseuse semble être la meilleure option. La plupart des patients reprennent leur activité sportive et/ou professionnelle dans les 3 à 4 mois postopératoires.

Très bonne mise au point sur un sujet peu connu. L'article est bien documenté. Le traitement chirurgical n'est conseillé qu'après échec du traitement fonctionnel prolongé, mais les auteurs montrent qu'un traitement chirurgical peut être proposé dans les rares cas rebelles, avec des résultats satisfaisants. Il reste que le choix entre traitement à ciel ouvert et arthroscopique est difficile et question d'expérience. L'arthroscopie est sûrement intéressante pour des raisons cosmétiques, mais il faut alors qu'elle soit réalisée par un arthroscopiste ayant l'habitude de cette technique, ce qui est rare étant donné la faible fréquence des indications dans cette pathologie.

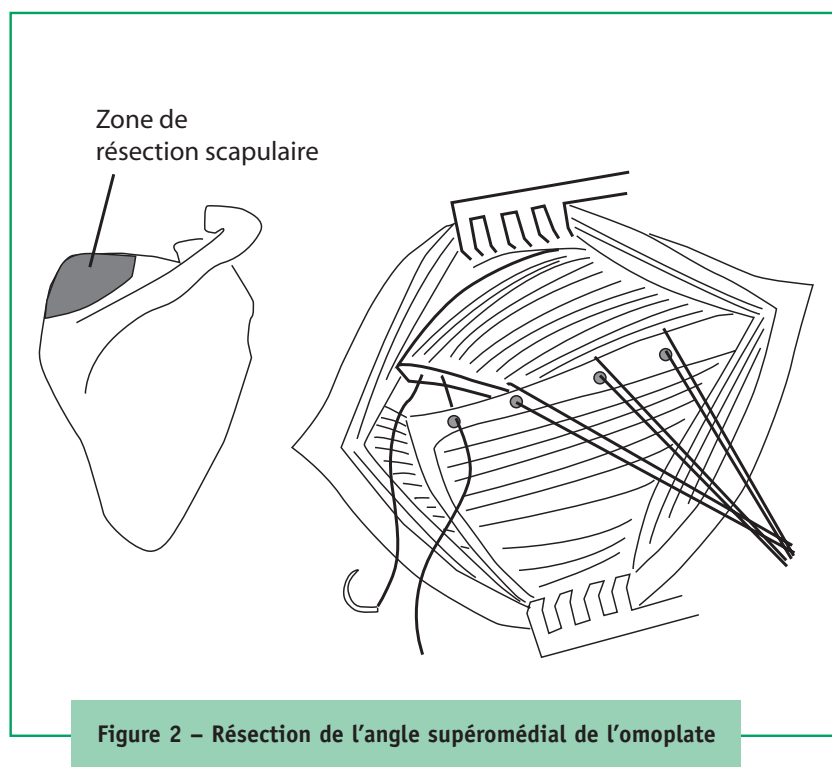


Figure 2 – Résection de l'angle supéromédial de l'omoplate

### Bibliographie sélective

- Boinet W – *Bulletin de la Société impériale de chirurgie de Paris, 2<sup>nd</sup> Series*. 1867 ; 8 : 458.
- Chan BK, Chakrabarti AJ, Bell SN – An alternative portal for scapulothoracic arthroscopy. *J Shoulder Elbow Surg* 2002 ; 11 : 253-8.
- Ciullo JV – Subscapular bursitis : treatment of « snapping scapula » or « washboard syndrome. » *Arthroscopy* 1992 ; 8 : 412.
- Grunfeld G – Beitrag zur Genese des Skapularkrachens und der Skapuloargeraushe. *Arch Orthop J Unfall Chir* 1927 ; 24 : 610-5.
- Harper GD, McIlroy S, Bayley JI, Calvert PT – Arthroscopic partial resection of the scapula for snapping scapula : a new technique. *J Shoulder Elbow Surg* 1999 ; 8 : 53-7.
- Kendall FP, McCreary EK, Provance PG – *Muscles testing and function*. 4<sup>th</sup> ed., Williams & Wilkins, Baltimore, 1993 ; 81.
- McClusky GM, Bigliani L – Partial scapulectomy for disabling scapulothoracic snapping. *Orthop Trans* 1990 ; 14 : 252-3.
- Sisto DJ, Jobe FW – The operative treatment of scapulothoracic bursitis in professional pitchers. *Am J Sports Med* 1986 ; 14 : 192-4.