

# Main

## Arthroscopie des articulations trapézo-métacarpienne et métacarpo-phalangienne

### Badia A

Arthroscopy of the trapeziometacarpal and metacarpophalangeal joints.  
*J Hand Surg [Am]* 2007 ; 32 : 707-24.

### Résumé

Les indications de l'arthroscopie pour les petites articulations restent mal comprises, en raison du peu d'articles parus dans la littérature, et de l'enseignement mal adapté en regard de son utilisation dans la chirurgie de la main. Malgré le fait que les arthroscopes de taille adaptée soient disponibles depuis plus de dix ans, les chirurgiens de la main ont été lents à adopter cette technique pour le traitement des lésions traumatiques ou chroniques du pouce et des articulations métacarpo-phalangiennes des doigts longs.

L'auteur rappelle la courte histoire de l'arthroscopie appliquée à ces petites articulations, revoit les articles déjà parus, et fait le point sur les indications, les techniques et les possibilités thérapeutiques offertes par l'arthroscopie.

### Arthroscopie trapézo-métacarpienne

L'auteur conceptualise l'utilisation de l'arthroscopie dans la prise en charge de la rhizarthrose. Il s'agit en effet d'une pathologie courante pour laquelle de multiples solutions chirurgicales ont été proposées.

Les chirurgiens utilisent souvent une seule technique, même si elle n'est pas toujours la solution la mieux adaptée au degré évolutif de l'arthrose.

En particulier, les stades précoces touchant des femmes actives d'âge moyen représentent un challenge thérapeutique car, en cas d'échec du traitement médical, les solutions chirurgicales classiques incluant une trapézectomie partielle ou complète sont en général mal acceptées car trop lourdes.

L'auteur propose une classification arthroscopique en 3 stades (cf. figure 1) et un algorithme de traitement en fonction du degré évolutif, permettant de proposer ainsi la solution thérapeutique la mieux adaptée (cf. figure 2, page suivante).

Figure 1 – Classification arthroscopique de Badia.

Stage	Arthroscopic Changes
1	<ul style="list-style-type: none"> <li>• Intact articular cartilage</li> <li>• Disruption of the dorsoradial ligament and diffuse synovial hypertrophy</li> <li>• Inconsistent attenuation of the AOL</li> </ul>
2	<ul style="list-style-type: none"> <li>• Frank eburnation of the articular cartilage on the ulnar third of the base of 1st metacarpal and central third of the distal surface of the trapezium</li> <li>• Disruption of the dorsoradial ligament plus more intense synovial hypertrophy</li> <li>• Constant attenuation of the AOL</li> </ul>
3	<ul style="list-style-type: none"> <li>• Widespread, full-thickness cartilage loss with or without a peripheral rim on both articular surfaces</li> <li>• Less severe synovitis</li> <li>• Frayed volar ligaments with laxity</li> </ul>

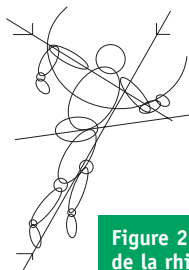
©Badia

L'intervention est réalisée sous anesthésie régionale, le pouce en traction par doigtier japonais, à l'aide d'un scope court de 1,9 mm de diamètre, d'un *shaver* mécanique et d'une sonde à radiofréquence.

En cas de stade dégénératif précoce, dans lequel les radiographies sont normales malgré les douleurs et la gêne fonctionnelle, une synovectomie associée à un débridement articulaire et une retente ligamentaire par *shrinkage* thermique semble donner de bons résultats.

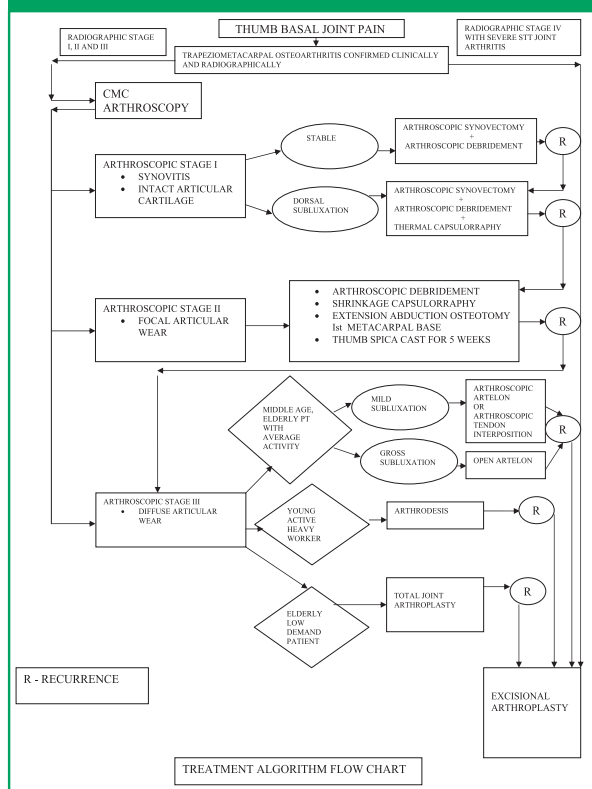
S'il existe une chondropathie localisée, l'auteur propose d'y associer une ostéotomie de réorientation avec fermeture dorso-radiale selon la technique de Wilson.

En cas de stade évolué avec chondropathie étendue à la majorité de la surface articulaire, une solution conservatrice n'est alors plus adaptée et l'auteur propose, en alternative aux techniques classiques de trapézectomie ou de prothèse, et en particulier chez les patients jeunes, une arthroplastie arthroscopique avec interposition d'Artelon®.



# Numéro spécial

Figure 2 – Algorithme thérapeutique dans la prise en charge de la rhizarthrose. Selon Badia.



L'arthroscopie permet ainsi par une évaluation précise du degré évolutif de la dégénérescence arthrosique de proposer la solution thérapeutique la mieux adaptée.

## Arthroscopie métacarpo-phalangienne

Bien que cette technique ait été décrite il y a bientôt 30 ans, ses indications restent obscures et la plupart des

chirurgiens orthopédistes sont dubitatifs quant à ses possibilités.

L'intervention est réalisée sous anesthésie régionale, le doigt en traction par doigtier japonais, avec un scope de 1,9 mm de diamètre, un *shaver* mécanique de 2 mm et une sonde à radiofréquence introduits par deux ou trois abords de chaque côté du tendon extenseur.

Ainsi, une exploration articulaire précise peut être réalisée, ainsi que différents gestes comme l'ablation de corps étranger, la synovectomie, la retente ligamentaire par *shrinkage* thermique, ou la réduction et le brochage d'une fracture articulaire.

En traumatologie, l'arthroscopie est proposée notamment en cas d'entorse grave avec, en particulier, un arrachement osseux articulaire déplacé, situation dans laquelle, après synovectomie, le fragment sera réduit et broché. Une fracture-enfoncement articulaire est également une bonne indication car l'arthroscopie permet alors une réduction optimale.

Les pathologies chroniques tendent cependant à devenir les indications les plus courantes, peut-être parce qu'il existe peu d'options devant une articulation douloureuse résistant au traitement médical habituel.

L'arthroscopie permet alors de faire un bilan précis des lésions articulaires, de découvrir une lésion cartilagineuse ou ligamentaire non visible cliniquement ou sur les examens, et de réaliser une synovectomie, l'évacuation de corps étrangers, une restabilisation par retente ligamentaire et articulaire par *shrinkage* thermique.

En cas d'arthrose évolutive, cette solution permet de repousser une éventuelle arthroplastie par prothèse.

L'arthroscopie est devenue un outil indispensable dans l'arsenal du chirurgien de la main et la rhizarthrose va probablement en devenir l'indication la plus courante comme les douleurs ou les inflammations chroniques pour les articulations métacarpo-phalangiennes.

Cet article présente le grand mérite d'exposer clairement la technique, les indications et les possibilités thérapeutiques offertes par l'arthroscopie appliquée aux petites articulations, ce qui n'a jusqu'à maintenant que peu été traité dans la littérature.

L'arthroscopie commence en effet juste à être couramment utilisée par les chirurgiens de la main dans la prise en charge des pathologies du poignet, mais reste fort méconnue pour la colonne du pouce ou les articulations métacarpo-phalangiennes des doigts longs.

Elle ouvre pourtant des possibilités intéressantes en permettant une exploration plus précise que les examens complémentaires d'imagerie, et une solution thérapeutique dans des situations où le traitement médical est inefficace et la chirurgie conventionnelle trop lourde ou non indiquée. Elle offre notamment dans la prise en charge de la rhizarthrose une solution particulièrement adaptée aux patients présentant un stade peu évolué, dans leur grande majorité jeunes et actifs, mais souvent handicapés dans leur vie quotidienne.

L'arthroscopie de ces petites articulations devrait rapidement se développer dans les années à venir.

**Philippe Roure**  
Paris